



Unilateral İdiyopatik Retinal Venöz Boncuklanma

Unilateral Idiopathic Retinal Venous Beading

© Ege Karşoğlu, © Almıla Sarıgül Sezenöz, © Gürsel Yılmaz

Başkent Üniversitesi Tıp Fakültesi, Göz Hastalıkları Anabilim Dalı, Ankara, Türkiye

Sayın Editör,

Retinal venöz boncuklanma, retinal venlerin segmental dilatasyonu ile karakterize, nadir görülen bir retinal vasküler anomalidir. Genellikle hipertansiyon, diyabet veya santral retinal ven tıkanıklığı (SRVT) gibi sistemik veya oküler bozukluklarla ilişkilidir. İdiyopatik retinal venöz boncuklanma ve özellikle tek taraflı formları son derece nadir görülür. Başta Fabry ve Alport sendromları olmak üzere böbrek hastalıkları veya metabolik hastalıklar gibi sistemik bozuklukların klinik bir göstergesi olabilir.¹

Bu yazıda, nadir bir tek taraflı idiyopatik retinal venöz boncuklanma olgusu sunulmakta, ayırıcı tanısı özetlenmekte ve olası patofizyolojik mekanizmalar tartışılmaktadır.

Kırk beş yaşında bir kadın hasta, spesifik bir şikâyeti olmaksızın rutin oftalmolojik değerlendirme için başvurdu. Tıbbi öyküsünde, birkaç yıldır düzenli takip altında olan stabil, non-progresif bir hipofiz mikroadenomunu mevcuttu.

Anahtar Kelimeler: Retinal venöz boncuklanma, fibromusküler displazi, nazal retinal dal tıkanıklığı

Keywords: Retinal venous beading, fibromuscular dysplasia, nasal branch retinal vein occlusion

Cite this article as: Karşoğlu E, Sarıgül Sezenöz A, Yılmaz G. Unilateral Idiopathic Retinal Venous Beading. Turk J Ophthalmol. 2026;56:208-210

Yazışma Adresi/Address for Correspondence: Ege Karşoğlu, Başkent Üniversitesi Tıp Fakültesi, Göz Hastalıkları Anabilim Dalı, Ankara, Türkiye

E-posta: egekarshioglu@gmail.com

ORCID-ID: orcid.org/0009-0007-3859-3859

Geliş Tarihi/Received: 12.10.2025

Revizyon Talebi/Revision Requested: 17.12.2025

Son Revizyon Alınma/Last Revision Received: 28.12.2025

Kabul Tarihi/Accepted: 08.02.2026

Yayın Tarihi/Publication Date: 24.06.2026

DOI: 10.4274/tjo.galenos.2026.38927

Muayenede, en iyi düzeltilmiş görme keskinliği her iki gözde 20/20 idi. Ön segment muayenesi olağandı ve göz içi basınçları sağ gözde 16 mmHg, sol gözde 18 mmHg olarak ölçüldü.

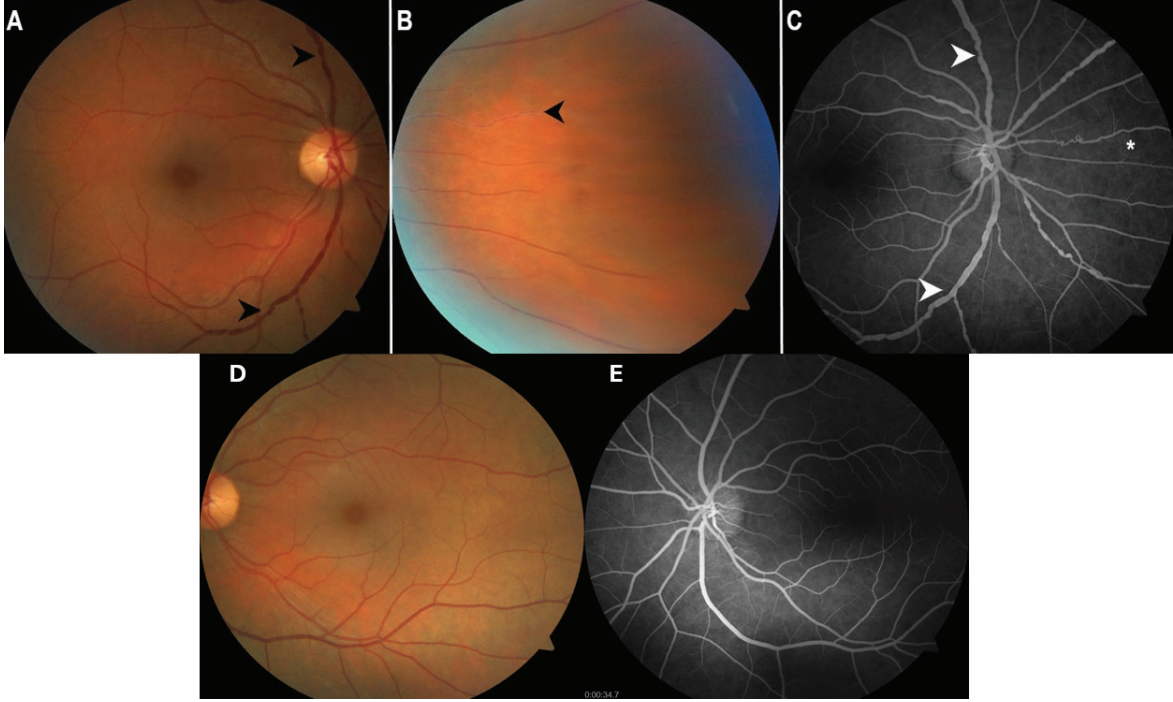
Maküler optik koherens tomografi (OKT), optik sinir başı OKT ve Humphrey 30-2 görme alanı testlerinin tümü normal sınırlar içindeydi. Sağ gözün fundoskopik muayenesinde, hemoraji, eksüda veya maküla ödemi yoktu ancak süperior ve inferior temporal venleri tutan belirgin venöz boncuklanma ve buna ek olarak nazal damarlarda vasküler kılıflanma izlendi ([Şekil 1A](#)). Sağ gözde optik diskin nazalinde, geçirilmiş bir nazal retina ven dal tıkanıklığına (RVDT) işaret eden hayalet damarlar ve şant damarları gözlemlendi ([Şekil 1B](#)). Sağ gözün fundus floresein anjiyografisinde optik disk veya retinal damarlardan herhangi bir kaçak gözlenmedi ancak venöz boncuklanma ve nazal yerleşimli retinal şant damarlarının varlığı doğrulandı ([Şekil 1C](#)). Sol göz tamamen normaldi ([Şekil 1D, E](#)).

Kan basıncı takibi, tam kan sayımı ve metabolik paneli içeren sistemik değerlendirme sonuçları normal sınırlar içindeydi. Aile öyküsünde, hipertansiyon ve fibromusküler displazi (FMD) olan babasının 65 yaşında inme nedeniyle vefat ettiği öğrenildi. Hastanın annesinde ve kardeşinde varis öyküsü mevcuttu.

Romatoloji konsültasyonunda, klinik açıdan anlamlı bulunmayan anti-polimiyozit/skleroderma antikoruna ile sınırda antinükleer antikor pozitifliği rapor edildi. Beyin manyetik rezonans görüntüleme ve manyetik rezonans venografiyi içeren nörolojik değerlendirme normaldi. Karotis Doppler ultrasonografisinde klinik önemi olmayan minimal fibröz yağlı plak izlendi.

Multidisipliner değerlendirme (iç hastalıkları, nöroloji, romatoloji) sonucunda anlamlı bir patoloji saptanmadı. Nazal RVDT'nin eşlik ettiği tek taraflı idiyopatik retinal venöz boncuklanma tanısı kondu. Hastaya düzenli takip önerildi ve dikkat edilmesi gereken semptomlar konusunda bilgi verildi.





Şekil 1. Sağ gözün fundus fotoğraflarında venöz tortuoziye ve boncuklanma (A, siyah ok başı) ile nazal periferde vasküler kılınlanma (B, siyah ok başı) izlendi. Fundus floresein anjiyografide (C), geçirilmiş bir ven oklüzyonunu gösteren venöz boncuklanma (beyaz ok başları) ve retinal şant damarları (beyaz yıldız) izlendi. Sol gözde renkli fundus fotoğrafı (D) ve floresein anjiyografisi (E) normal görünümdeydi

Literatürde retinal venöz boncuklanmanın birçok nedeni tanımlanmıştır. Olguların çoğu sistemik hastalıklarla ilişkili olduğundan, klinik tablo bilateraldir ve alev şeklinde retina hemorajileri, retinal venöz konjesyon ve tortuoziye, optik disk ödemi, atılmış pamuk manzarası ve maküla ödemi ile karakterizedir.¹

Meredith¹ tarafından kalıtsal retinal venöz boncuklanma bildirilmiştir. Etkilenen iki kuşakta iki erkek ve üç kadın aile üyesinde retinal venlerde belirgin segmental boncuklanma gözlenmiştir. Ayrıca, farklı bireylerde fokal retinal enfarktüsler, yüzeysel retinal neovaskülarizasyon, vitreus hemorajileri, mikroanevrizma oluşumu, lipit eksüdasyonunun eşlik ettiği vasküler permeabilitede değişim ve lokal ödem saptanmıştır. Etkilenen iki bireyde sırasıyla yaşamın dördüncü ve beşinci dekatlarında böbrek hastalığı tespit edilmiştir. Meredith,¹ bu retinal vasküler anomalilerin Alport sendromu veya Fabry hastalığı ile ilişkili olabileceğini öne sürmüştür.

Fonseca ve Dantas² ile Keyser ve Ferguson³ retinal venöz tortuoziye ve boncuklanma olguları bildirmişler ancak aile bireylerinde tutulum olmadığını eklemişlerdir. Bu olguları retinal venöz tortuoziyenin idiyopatik bir formu olarak adlandırmışlardır.

Konaté ve Mariko⁴ bilinen herhangi başka bir patolojik öyküsü olmayan 24 yaşındaki bir erkek hastada rutin fundus muayenesi sırasında tesadüfen saptanan, görme sekeli bırakmayan ve nedeni bilinmeyen izole, bilateral retinal venöz tortuoziye olgusu tanımlamışlardır.

Ehongo ve Rasquin⁵ retinal venöz boncuklanma ve konjonktival vasküler anevrizmaları olan ancak sistemik hastalığı veya aile öyküsü olmayan bir kadın hastayı izole bir olgu olarak bildirmişlerdir.

Benzer bir boncuklanma morfolojisi, retinal venöz patolojiye katkıda bulunabilen arteriyel oklüzyonlar ile seyreden FMD'de gözlenmektedir. FMD'deki karakteristik "boncuk dizisi" anjiyografi bulgusu, genellikle tunika mediada olmak üzere arteriyel damar duvarları içinde kas lifleri ve bağ dokusunun gelişmesine bağlı olarak ortaya çıkar.⁶ Tipik olarak genç bireyleri etkiler ve birkaç ailede birden fazla kardeşle bildirilmiştir.

FMD en sık karotis, renal arter ve vertebral arterler gibi küçük ve orta çaplı arterleri tutar.⁷ Astrike-Davis ve ark.⁸ FMD ve hipertansiyonla ilişkili SRVT gelişen bir hastayı bildirmiş ve retina damarları üzerinde sinerjistik bir etki olabileceğini öne sürmüşlerdir. Santral retinal ven ile santral retinal arter ortak bir adventisya kılıfına

sahiptir. Bu nedenle, FMD gibi arteriyel bir patoloji vene bası yaparak oklüzyona yol açabilir.⁷ Ayrıca FMD, türbülant akıma yol açarak trombüs oluşumuna ve SRVT'ye zemin hazırlayabilir.

Ardışık kuşaklar boyunca görülen ailesel retinal venöz boncuklanma olgularına ilişkin diğer raporlar, bazı hastalarda kalıtsal bir patern olduğunu desteklemektedir.^{9,10} Ancak, tek taraflı sporadik olgular da tanımlanmıştır. Abdel-Hay ve Raman¹¹ 2018 yılında sporadik tek taraflı retinal venöz boncuklanma olgusu bildirmişlerdir. Bizim olgumuza benzer şekilde, hastanın aile bireylerinde benzer klinik bulgulara rastlanmamıştır. Eşlik eden oküler veya sistemik vasküler hastalık bulunmaması nedeniyle yazarlar, bu durumun sporadik bir vasküler defekti temsil ettiğini öne sürmüşlerdir. Bulgularımız bu yorumla tutarlı olup tek taraflı retinal venöz boncuklanmanın izole, ailesel olmayan bir bozukluk olarak ortaya çıkabileceği görüşünü daha da desteklemektedir.

Sağ gözün nazal kadranında gözlenen venöz değişiklikler, geçirilmiş bir nazal RVDT'yi düşündürmüştür. Ancak, jeneralize venöz boncuklanma paternini geçirilmiş bir RVDT'ye bağlamaktan ziyade, bu oklüzif olayın olgumuzda gözlenen altta yatan venöz boncuklanmaya sekonder ortaya çıkmış olabileceğini düşünüyoruz. Ayrıca, sistemik hipertansiyon veya metabolik hastalık mevcut değilken retina ven tıkanıklığı öyküsünün bulunması, idiyopatik retinal venöz boncuklanmanın erken bir uyarı işareti olabilir.

Bu olgu, idiyopatik retinal venöz boncuklanması olan hastalarda kapsamlı tanısal değerlendirme ve uzun dönem takibin önemini vurgulamaktadır. Hem komplikasyonların erken teşhisi hem de bu nadir bozukluğun uzun dönemde daha iyi anlaşılmasına katkıda bulunmak için düzenli takip esastır. Kritik organlarda ileride gelişebilecek vasküler oklüzyon riski göz önüne alındığında, kardiyoloji ve nöroloji konsültasyonları ile başlanacak uygun antitrombotik veya antikoagulan tedavi gerekli olabilir.

Etik

Hasta Onayı: Bu olgu sunumunun ve varsa ilgili görsellerin yayımlanması için hastadan yazılı bilgilendirilmiş onam alınmıştır.

Beyan

Yazarlık Katkıları

Cerrahi ve Medikal Uygulama: E.K., Konsept: E.K., A.S.S., G.Y., Dizayn: E.K., A.S.S., G.Y., Veri Toplama veya İşleme: E.K., Analiz veya Yorumlama: E.K., A.S.S., G.Y., Literatür Arama: E.K., A.S.S., Yazan: E.K., A.S.S.

Çıkar Çatışması: Yazarlar bu makale ile ilgili olarak herhangi bir çıkar çatışması bildirmemiştir.

Finansal Destek: Çalışmamız için hiçbir kurum ya da kişiden finansal destek alınmamıştır.

Kaynaklar

1. Meredith TA. Inherited retinal venous beading. Arch Ophthalmol. 1987;105:949-953.
2. Fonseca RA, Dantas MA. Retinal venous beading associated with recurrent branch vein occlusion. Can J Ophthalmol. 2002;37:182-183.
3. Keyser BJ, Ferguson JB 3rd. Retinal venous beading with recurrent preretinal hemorrhage. Am J Ophthalmol. 1997;123:696-698.
4. Konaté D, Mariko B. Tortuosité veineuse rétinienne idiopathique bilatérale de découverte fortuite [Bilateral idiopathic retinal venous tortuosity discovered incidentally]. Pan Afr Med J. 2024;48:180.
5. Ehongo A, Rasquin F. L'anomalie veineuse rétinienne en chapelet: à propos d'un cas [Rosary-like abnormality of retinal veins: report of a case]. Bull Soc Belge Ophthalmol. 2005;295:43-47.
6. Gornik HL, Persu A, Adlam D, Aparicio LS, Azizi M, Boulanger M, Bruno RM, de Leeuw P, Fendrikova-Mahlay N, Froehlich J, Ganesh SK, Gray BH, Jamison C, Januszewicz A, Jeunemaitre X, Kadian-Dodov D, Kim ES, Kovacic JC, Mace P, Morganti A, Sharma A, Southerland AM, Touzé E, van der Niepen P, Wang J, Weinberg I, Wilson S, Olin JW, Plouin PF. First International Consensus on the diagnosis and management of fibromuscular dysplasia. Vasc Med. 2019;24:164-189. Erratum in: Vasc Med. 2019;24:475. Erratum in: Vasc Med. 2021;26:NP1.
7. Karia N. Retinal vein occlusion: pathophysiology and treatment options. Clin Ophthalmol. 2010;4:809-816.
8. Astrike-Davis E, Olson D, Fleischman D. Central retinal vein occlusion associated with fibromuscular dysplasia: a case report. Case Rep Ophthalmol. 2022;13:179-184.
9. Stewart MW, Gitter KA. Inherited retinal venous beading. Am J Ophthalmol. 1988;106:675-681.
10. Piguet B, Gross-Jendroska M, Holz FG, Bird AC. Inherited venous beading. Eye (Lond). 1994;8:84-88.
11. Abdel-Hay AF, Raman V. Unilateral retinal venous beading. BMJ Case Rep. 2018;11:bcr2018226116.